

## RELATO DE CASO

# Linfoma primário de mama: relato de caso

## Primary breast lymphoma: a case report

Juliana Therezinha Fajoses Gonçalves<sup>1</sup>, Romana Ribeiro Giordani<sup>1</sup>, Panmella Lemos Lima<sup>1</sup>, Kerstin Kapp Rangel<sup>2</sup>, Gustavo Lanza de Melo<sup>3</sup>, Soraya de Paula Paim<sup>3</sup>, Paulo Guilherme de Oliveira Sales<sup>4</sup>, Wagner Paz<sup>5</sup>

### Descritores

Linfoma não Hodgkin  
Neoplasias da mama  
Linfoma

### Keywords

Lymphoma, non-Hodgkin  
Breast neoplasms  
Lymphoma

### RESUMO

O linfoma primário de mama (LPM) é um tumor raro, correspondendo a até 0,5% dos cânceres de mama. Apresenta-se o caso de uma paciente do sexo feminino, de 56 anos, que apresentava um nódulo em união dos quadrantes laterais de mama direita, medindo 4,0 x 3,0 cm, de aparecimento há cerca de 2 anos, com aumento progressivo e sem outros sintomas associados. Na axila direita havia sinais clínicos e ultrassonográficos de comprometimento linfonodal. A mamografia identificou três nódulos em mama direita, lobulados e definidos, confirmados à ultrassonografia. O diagnóstico inicial, feito através de punção aspirativa por agulha fina (PAAF) e biópsia por agulha grossa (BAG), foi de um carcinoma ductal invasor de mama. O exame imuno-histoquímico para definição de receptores hormonais, acompanhado de revisão de lâminas, evidenciou um linfoma difuso de grandes células com fenótipo B e CD20 positivo. A paciente foi submetida à quimioterapia com rituximab, vincristina, prednisona e ciclofosfamida (R-CHOP), com resposta clínica completa e, posteriormente, à radioterapia da mama. O tipo mais comum de LPM é o linfoma não Hodgkin difuso de grandes células, que corresponde a aproximadamente 2% de todos os linfomas extranodais. O tratamento do LPM consiste de quimioterapia e radioterapia, estando a cirurgia reservada para casos selecionados.

### ABSTRACT

*The primary breast lymphoma (PBL) is a rare tumor, accounting for up to 0.5% of breast cancers. We report the case of a 56 year-old female patient, presenting with a lump in the union of the lateral quadrants of the right breast, measuring 4.0 x 3.0 cm, which appeared about 2 years ago and showed a progressive increase not related to any other symptoms. The right axilla had clinical and ultrasonographic signs of lymph node involvement. The mammography identified three lobulated defined nodules in the right breast, confirmed by ultrasound. The initial diagnosis, made by fine needle aspiration (FNA) and core biopsy, was an invasive ductal carcinoma of the breast. The immunohistochemical examination for the definition of hormone receptors accompanied by slide review revealed a diffuse large B cell lymphoma, CD20 positive. The patient underwent chemotherapy with rituximab, cyclophosphamid and prednisone (R-CHOP) with complete clinical response, and subsequently, radiotherapy of the breast. The most common type of PBL is the non-Hodgkin diffuse large cell lymphoma, which corresponds to approximately 2% of all extranodal lymphomas. The treatment of PBL consists of chemotherapy and radiotherapy, and surgical treatment being reserved for selected cases.*

Trabalho realizado no Serviço de Mastologia e Anatomia Patológica do Instituto Mário Penna – Belo Horizonte (MG), Brasil.

<sup>1</sup>Residente de Mastologia do Instituto Mário Penna – Belo Horizonte (MG), Brasil.

<sup>2</sup>Chefe da Residência de Mastologia do Instituto Mário Penna – Belo Horizonte (MG), Brasil.

<sup>3</sup>Mastologista do Instituto Mário Penna – Belo Horizonte (MG), Brasil.

<sup>4</sup>Doutor em Patologia, Instituto Mário Penna – Belo Horizonte (MG), Brasil.

<sup>5</sup>Coordenador do Serviço de Mastologia do Instituto Mário Penna – Belo Horizonte (MG), Brasil.

Endereço para correspondência: Kerstin Kapp Rangel – Rua Deputado Manoel Costa, 135 – São Bento – CEP: 30350-380 – Belo Horizonte (MG), Brasil – E-mail: kerstinkapprangel@hotmail.com

Recebido em: 07/05/2012 Aceito em: 08/05/2012

## Introdução

O linfoma primário de mama (LPM) é um tumor raro, correspondendo de 0,4 a 0,5% dos cânceres de mama<sup>1</sup>. O termo primário define a presença do tumor sem apresentação em outros sítios do organismo. Trata-se, na maioria das vezes, de tipos histológicos não Hodgkin, que raramente afetam a mama, mas quando acometem a glândula, são primários em cerca de 60% dos casos<sup>1,2</sup>. São especialmente observados na gravidez e pós-parto, sugerindo que o tumor desenvolve-se sob a influência de hormônios<sup>2</sup>. A média de idade de aparecimento está entre 60 e 65 anos<sup>3</sup>. Os critérios diagnósticos para o LPM incluem apresentação da doença na mama sem história de linfoma prévio e ausência de doença disseminada ao diagnóstico, podendo ou não apresentar linfonodos axilares ipsilaterais acometidos. Embora a origem dessas células linfocíticas no tecido mamário não esteja bem estabelecida, esse tumores parecem surgir de tecido linfático associado à mucosa<sup>4</sup>.

O objetivo deste estudo foi relatar um caso de LPM tratado exclusivamente com quimioterapia e radioterapia.

## Relato do Caso

Trata-se de paciente do sexo feminino, de 56 anos, encaminhada para o Serviço em novembro de 2010 devido a um nódulo em mama direita com dois anos de evolução e aumento progressivo. Já havia sido submetida à punção aspirativa por agulha fina (PAAF) cujo diagnóstico foi compatível com carcinoma ductal. A anamnese não evidenciava fatores de risco para câncer de mama ou quaisquer outros sintomas associados. Ao exame físico foi identificado um nódulo único, macrolobulado, endurecido, móvel, medindo 4,0 x 3,0 cm em união de quadrantes laterais (UQL) da mama direita. Na axila ipsilateral foi palpada uma massa de linfonodos coalescidos e fixos, de consistência intermediária, medindo 3,5 cm. A mamografia apresentava três imagens nodulares, hiperdensas, mal definidas e de contornos mal delimitados, sem microcalcificações, localizadas em quadrante superolateral da mama direita (Figura 1). A ultrassonografia mamária mostrava cinco nódulos hipocogênicos adjacentes, de contornos regulares e limites bem definidos, todos medindo entre um e dois centímetros, além da perda da arquitetura de vários linfonodos axilares à direita. Para confirmação diagnóstica, foi realizada biópsia por agulha grossa (BAG) que revelou um carcinoma ductal invasor (CDI) pouco diferenciado. A paciente foi encaminhada para a Oncologia para ser submetida à quimioterapia neoadjuvante com o diagnóstico de câncer de mama estágio clínico IIIA (T2N2M0) em dezembro de 2010.

Foi iniciado tratamento quimioterápico com a proposta de quatro ciclos de adriamicina e ciclofosfamida, seguidos de quatro ciclos de taxol. Durante o tratamento foi solicitado exame imuno-histoquímico para pesquisa de receptores de estrogênio, progesterona e Her-2-neu, ocasião em que foi realizada

revisão de lâminas. A revisão identificou um linfoma difuso de grandes células com fenótipo B, CD20 positivo, com elevado índice de proliferação celular (80%).

Já tendo sido administrados quatro ciclos de quimioterapia com adriamicina e ciclofosfamida, drogas igualmente ativas no tratamento de linfoma, foi realizado reestadiamento clínico — IIA — e optou-se pela alteração do esquema quimioterápico para rituximab, ciclofosfamida, vincristina, doxorubicina e prednisona (R-CHOP). Foram completados sete ciclos de antineoplásicos e a paciente apresentou resposta clínica e radiológica completa após a conclusão do quinto ciclo. O tratamento foi complementado pela radioterapia da mama e axila direitas. Atualmente, a paciente encontra-se em acompanhamento periódico, sem sinais de recidiva até sua última consulta em março de 2012.

## Discussão

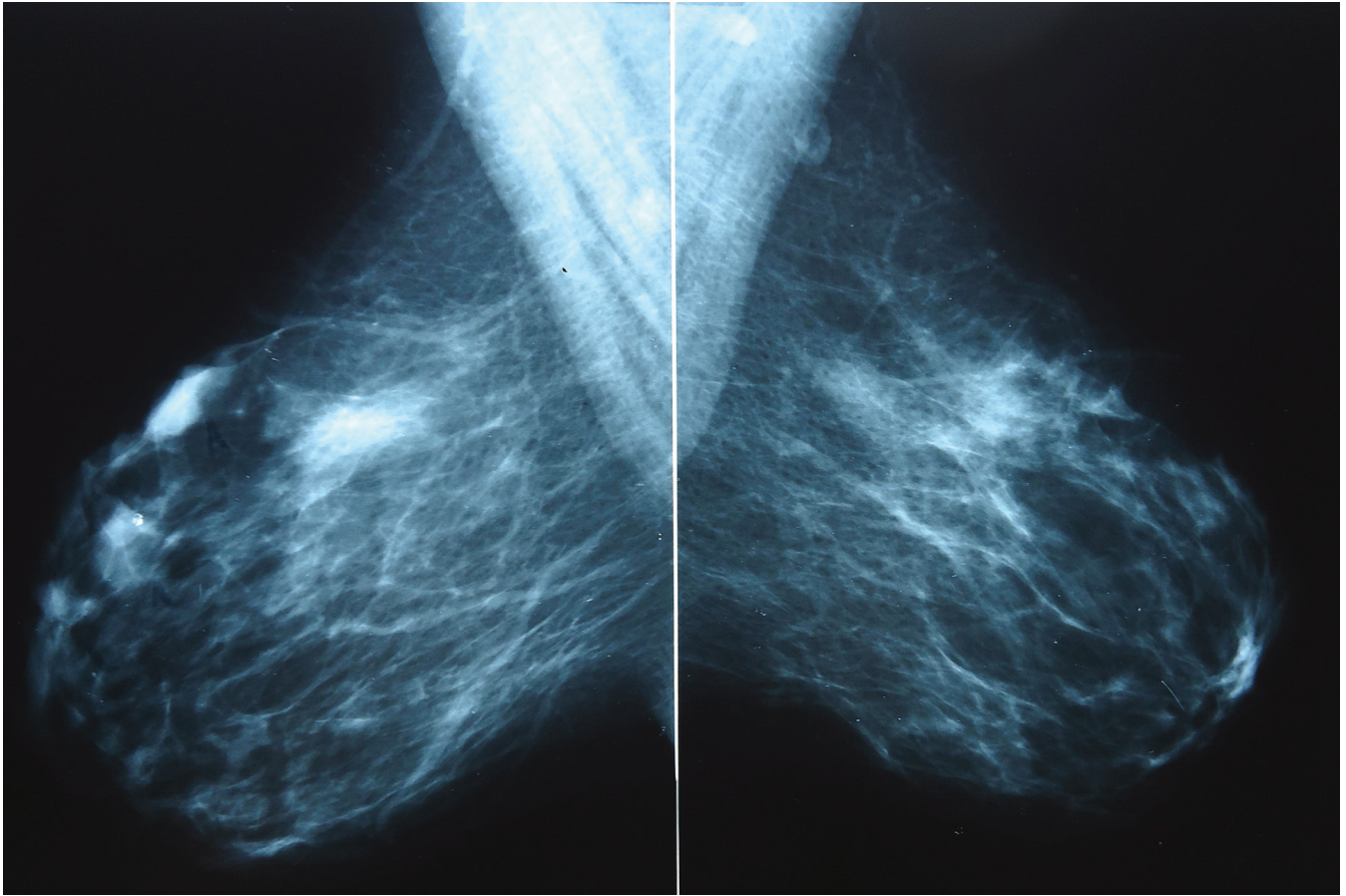
Os LPM mais frequentes são do tipo não Hodgkin, sendo os tipos histológicos mais comuns o fenótipo B de grandes células (que corresponde a 50% de todos os LPM e a 2% de todos os linfomas extranodais), linfoma folicular, linfoma *mucosa-associated lymphoid tumors* (MALT), linfoma de Burkitt e linfoma Burkitt *like*. Outros tipos incluem linfoma de zona marginal, linfoma de pequenos linfócitos e linfoma anaplásico de grandes células. O tecido linfoide mamário origina-se, provavelmente, do tecido linfoide associado à mucosa (MALT), ou ainda do tecido linfático que permeia ductos e lóbulos e dos linfonodos intramamários<sup>2,5</sup>.

O quadro clínico do LPM é semelhante ao de um carcinoma mamário, incluindo nódulo ou tumoração, localizada mais frequentemente nos quadrantes externos da mama, associados ou não à mastalgia e descarga papilar<sup>4,6</sup>. No entanto, o nódulo mamário indolor, principalmente de aumento rápido e difuso, é a apresentação mais comum (cerca de 60% dos casos).

À mamografia, os linfomas apresentam-se como imagens nodulares, geralmente irregulares e mal delimitadas, semelhante a outros carcinomas invasores. Apenas na metade dos casos há microcalcificações associadas. Os achados da mamografia, da ultrassonografia e da ressonância magnética são inespecíficos.

As PAAF, BAG ou biópsia excisional podem ser utilizadas para definição diagnóstica, mas na maioria dos casos, será necessária complementação com imuno-histoquímica<sup>2</sup>. A imuno-histoquímica é importante para diferenciar carcinoma pouco diferenciado ou medular, carcinoma lobular, melanoma amelanocítico, além de classificar o tipo de linfoma.

Wiseman e Liao<sup>6</sup> desenvolveram critérios que devem ser estabelecidos antes de firmar o diagnóstico de um LPM. Tais critérios incluem: espécime patológico adequado, ausência de disseminação do linfoma ao diagnóstico, tecido mamário com infiltrado linfomatoso associado e presença de linfadenomegalia axilar ipsilateral concomitante à lesão primária.



**Figura 1.** Mamografia em oblíquo-médio lateral, evidenciando três imagens nodulares, hiperdensas, mal definidas e de contornos mal delimitados, sem microcalcificações, localizadas em quadrante superolateral da mama direita

O estadiamento da doença é baseado nos critérios de Ann Harbor, que utiliza o envolvimento das cadeias linfáticas acima do diafragma e de órgãos sólidos para estabelecer sua gravidade. Os estádios I e II correspondem à doença localizada e os estádios III e IV à doença sistêmica mais avançada.

O tratamento do LPM ainda não possui um padrão universal, consistindo, na maioria dos casos, no uso combinado de quimioterapia e radioterapia da mama, estando a cirurgia reservada para casos selecionados. Para o linfoma de grandes células B, o tratamento consiste em quimioterapia; para o tipo MALT estádios III e IV é preferido o tratamento combinado com radioterapia<sup>1</sup>. A quimioterapia usa o esquema R-CHOP feito em 6 ciclos a cada 14 dias em pacientes jovens e sem doxorubicina em pacientes idosos. É realizada ainda manutenção com rituximabe por dois anos. A radioterapia usa doses que variam entre 12 a 55 Gy, em campos tangenciais<sup>3</sup>.

## Conclusão

Os LPM são tumores raros, de crescimento progressivo e características clínicas semelhantes aos outros carcinomas mamários, com diagnóstico definitivo feito preferencialmente através da BAG e da imuno-histoquímica. O tratamento é eminentemente sistêmico com quimioterapia específica para o tipo

histológico encontrado, associado à radioterapia da mama acometida, estando a cirurgia reservada para casos selecionados.

Apesar de raro, o LPM tem sido mais relatado. Provavelmente pela realização mais frequente do estudo imuno-histoquímico. Este diagnóstico deve ser considerado no diferencial das doenças malignas da mama.

## Referências

1. Avenia N, Sanguinetti A, Cirocchi R, Bistoni G, Trastulli S, D'Ajello F, et al. Primary breast lymphomas: a multicentric experience. *World J Surg Oncol.* 2010;8:53.
2. Joks M, Myśliwiec K, Lewandowski K. Primary breast lymphoma – a review of the literature and report of three cases. *Arch Med Sci.* 2011;7(1):27-33.
3. Jeanneret-Sozzi W, Taghian A, Epelbaum R, Poortmans P, Zwahlen D, Amsler B, et al. Primary breast lymphoma: patient profile, outcome and prognostic factors. A multicentre Rare Cancer Network study. *BMC Cancer.* 2008;8:86.
4. Yi JI, Chae BJ, Bae JS, Kang BJ, Lee A, Song BJ, et al. Bilateral primary breast lymphoma. *Chin Med J (Engl).* 2010;123(11):1482-4.
5. Baker R, Slayden G, Jennings W. Multifocal primary breast lymphoma. *South Med J.* 2005;98(10):1045-8.
6. Wiseman C, Liao KT. Primary lymphoma of the breast. *Cancer.* 1972;29(2):1705-12.